Endoscopie Bronchique

Sous anesthésie générale

Olfa SKANDRANI IADE bloc CVP 2026

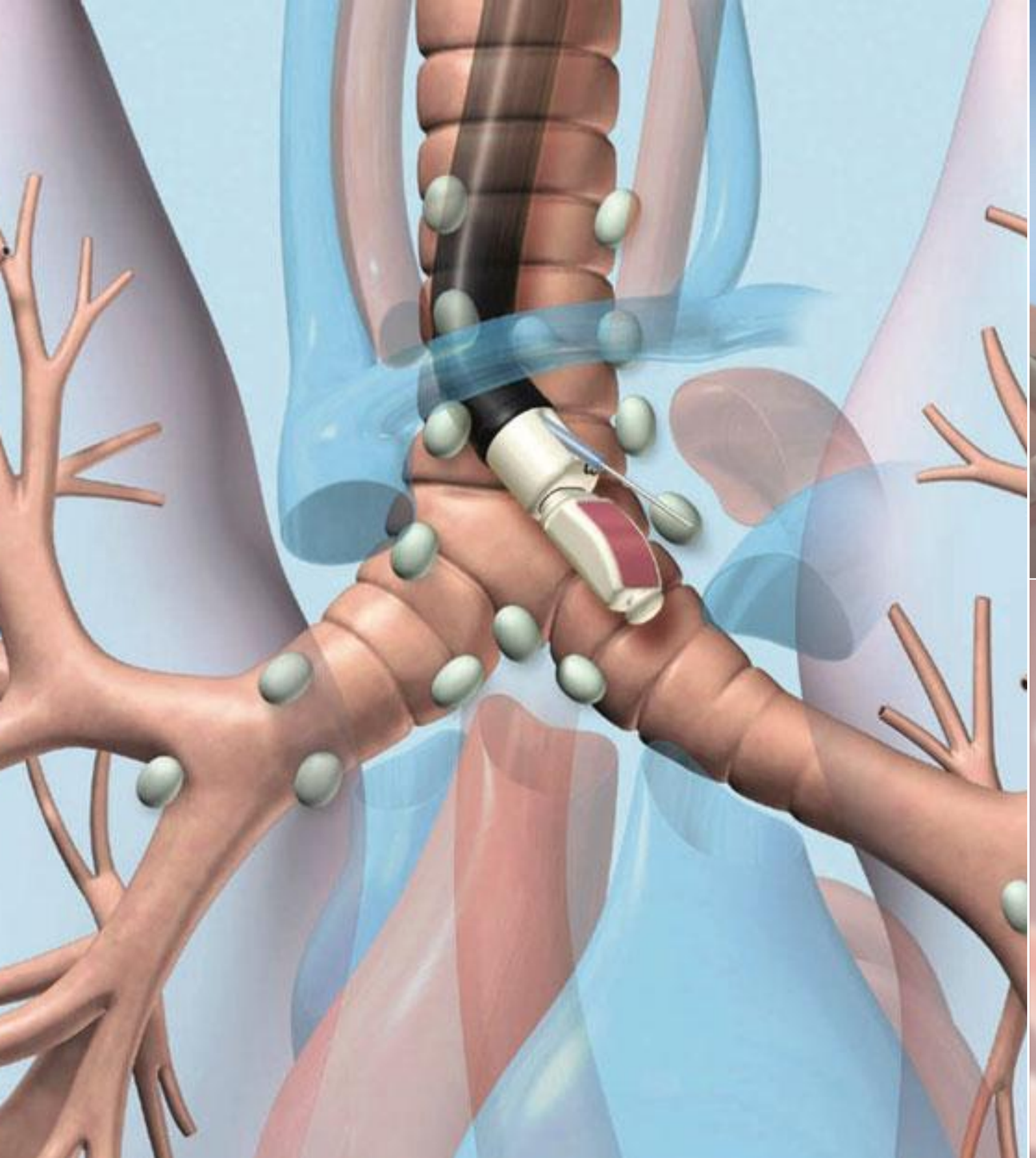

PulmonX

La fibroscopie

Bronchoscope souple

- Fibroscopie à travers un masque laryngé type Igel *
- Anesthésie générale de courte durée AIVOC Propofol* et ventilation en pression contrôlée fio2 100%
- Exploration de l arbre bronchique
- Biopsie
- Lavage broncho alvéolaire

L’échoendoscopie EBUS

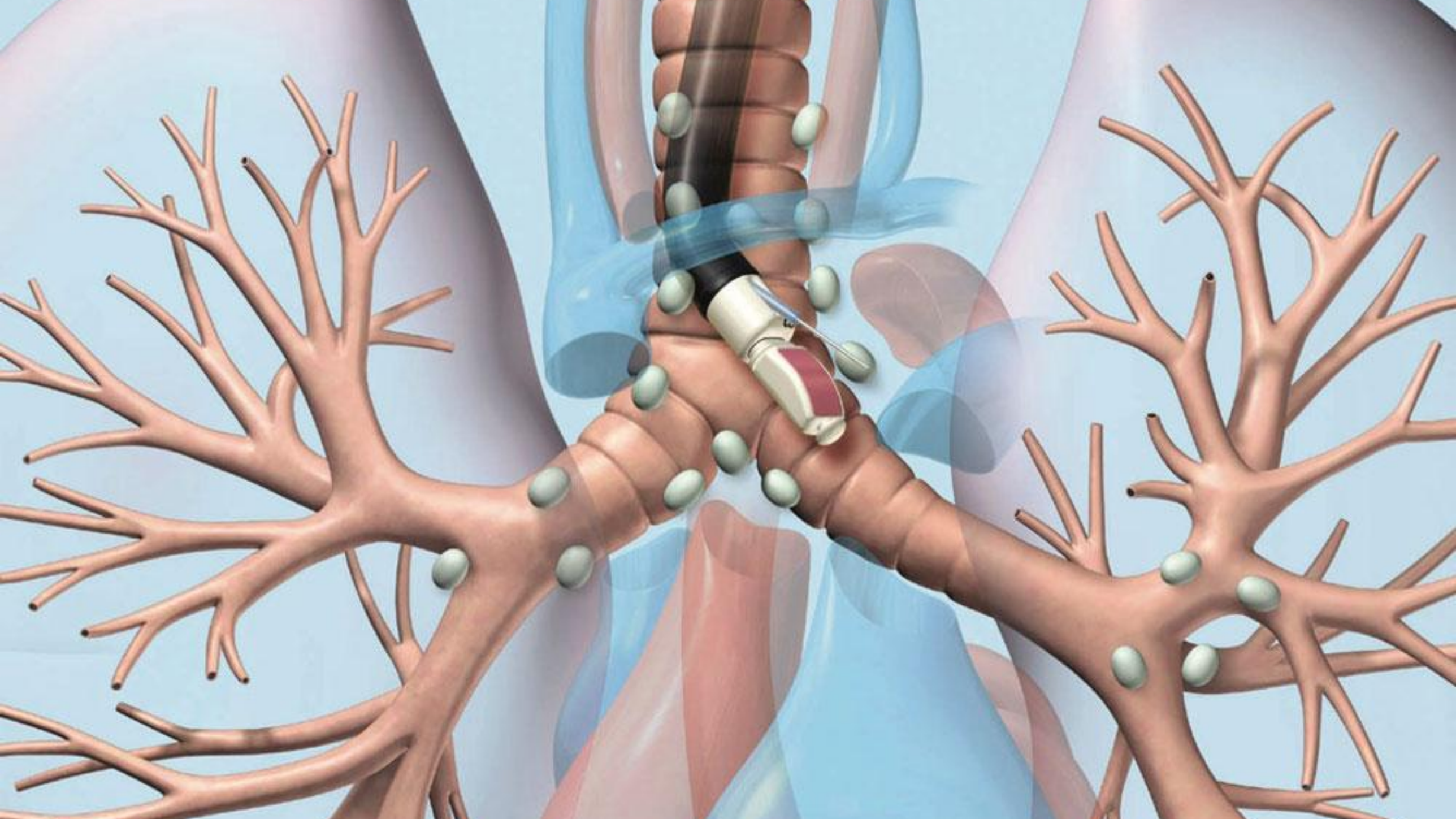

Echoendoscopie

EBUS endo bronchial ultra sonography

- Technique utilisée depuis 2007 (auparavant médiastinoscopie, mini thoracotomie ou thoracoscopie diagnostique)
- On utilise un appareil d échographie , un échoendoscope disposant d une fibre optique et des aiguilles spécifique de ponction transbronchique dans le but de réaliser des prélèvements anapathologique ,bactériologique et cytopathologique .
- Permet de biopsier les ganglions du médiastin moyen de part et d'autre de la trachée et des grosses bronches .ceci à visée diagnostic ou de bilan d extension .
- Diagnostic : essentiellement cancer pulmonaire mais également sarcoïdose infection pulmonaire et lymphome.
- Durée 10 à 60 minutes selon le nombre de site et l'expérience de l'opérateur
- Ventilation à travers un masque laryngé type Igel et ventilation à pression controlée Fio2 100% circuit ouvert anesthésie totale iv cf chapitre anesthésie

1. La prise en charge d’un cancer pulmonaire dépend de trois choses : le type de tumeur, son degré d’extension et l’état général du patient.
2. L’EBUS est un des instruments qui permet de répondre aux deux premières questions (avec le scanner, le PET-scanner, etc.).
3. Il se positionne surtout dans ce qu’on appelle la stadification ganglionnaire (Staging), étape primordiale de l’évaluation des tumeurs pulmonaires localement avancées (non métastatique) car la prise en charge et le pronostic de celles-ci sont directement liées à l’extension ganglionnaire.
4. Techniquement, c’est un examen très rentable puisqu’il permet d’obtenir les renseignements attendus dans 90% des cas.
5. Certains ganglions ne sont pas accessibles il existe d’autres examens:

- 8 et 9l’écho-endoscopie œsophagienne
- l’aire 6 (préférer la Vidéo-Thoracoscopie latérale gauche) et
- le médiastin antérieur (préférer la médiastinoscopie).

Pose de valves endobronchique



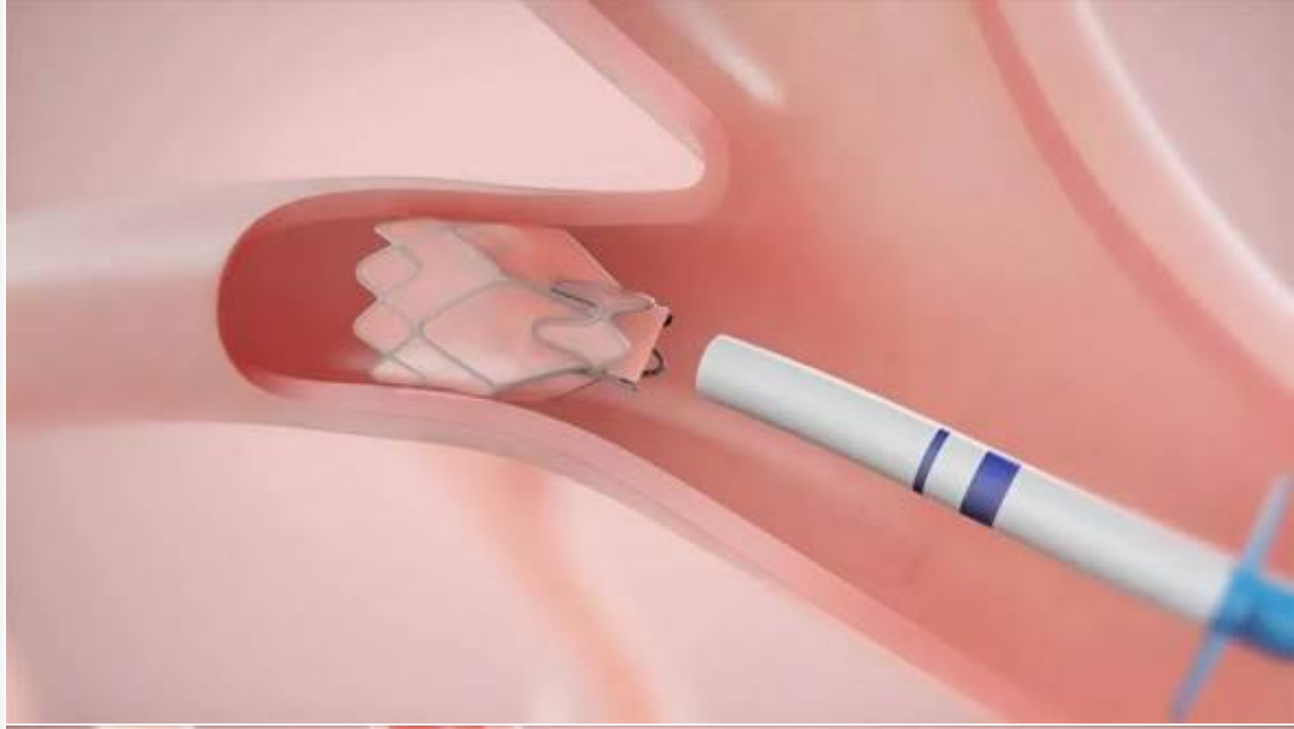

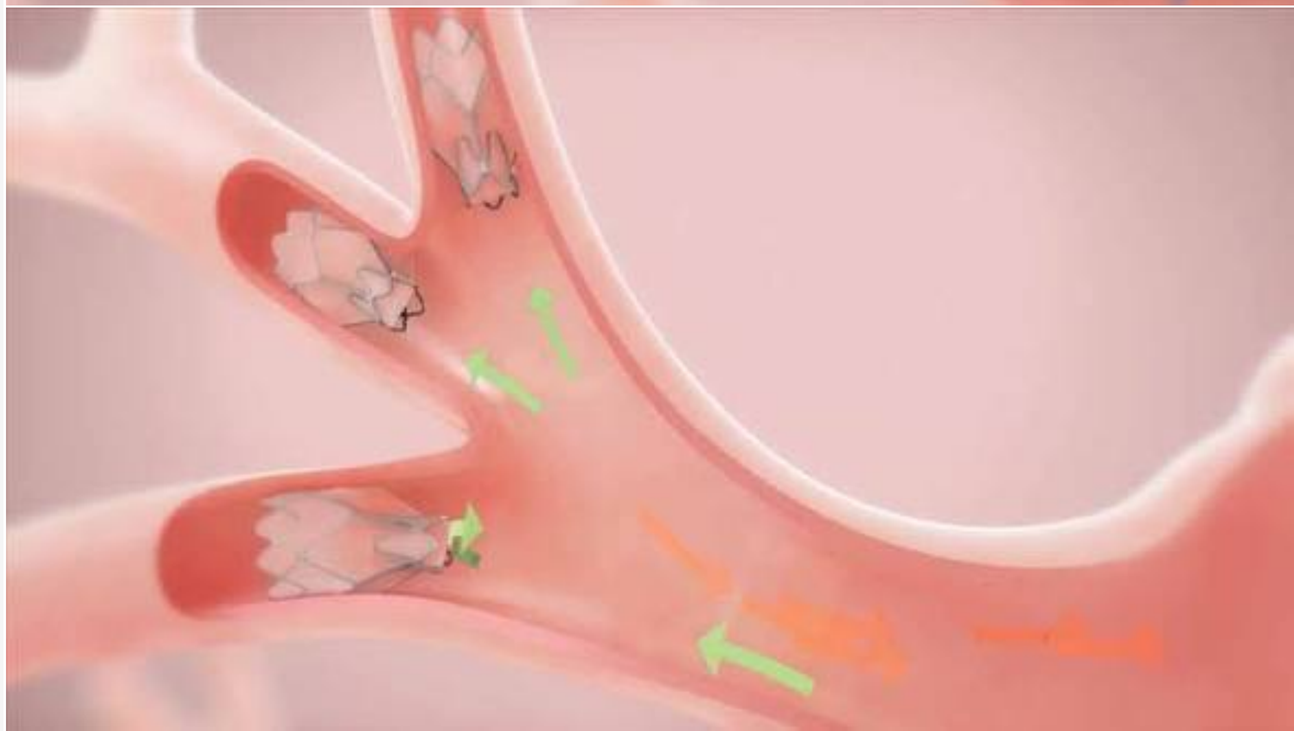

Pose de valves endobronchique

Traitement de l emphysème pulmonaire sévère

- L' emphysème pulmonaire est une destruction irréversible du tissus pulmonaire notamment des alvéoles provocant une dilatation pulmonaire et une perte d élasticité : compliance .
- La pose de valves endobronchiques permet d'exclure un segment ou un lobe pulmonaire , c'est à dire que la valve empêche l'air de pénétrer dans la zone ciblée et favorise l'expiration de l'air de la zone ciblée donc réduit son volume
- Ainsi le volume inspiratoire est redistribué sur le parenchyme fonctionnel qui a plus de place pour s'expendre ,la pression sur le diaphragme est diminuée.
- La mécanique ventilatoire et la fonction pulmonaire sont donc améliorées dans les 45j qui suivent la procédure.
- **Voies aériennes Igel ou sonde d'intubation 8,5 minimum ventilation en VPC 100% fio2 en circuit ouvert , anesthésie totale IV.**

Bronchoscopie rigide

Bronchoscopie rigide

Sous jet ventilation

- Tube métallique long et rigide introduit par la bouche et à travers la glotte permettant de :
  1. désobstruer coaguler laver et biopsie des tumeurs +/- pose de prothèse endotracheale ou bronchique
  2. retirer des corps étrangers inhalés
  3. lever des compressions extrinsec (mise en place de prothèse)
- Il existe plusieurs type de prothèses de type stent ou en silicone selon le postionnement et la nature du problème l opérateur choisira le type de prothèse
- **Contexte** urgence vitale à urgence relative voire programmée .

Bronchoscopie en pratique

- Équipe prête au complet à l accueil du patient (anesthésié et pneumologie)
- Respirateur et jet ventilation prêt et réglés
- Plateau d'anesthésie AIVOC et NA 16gamma
- Aspi à la tête
- Check list
- Induction séquence rapide dès que le patient est curarisé on laisse la tête au pneumologue qui intube le patient avec le bronchoscope et on lance la jet ventilation
- Réveil en équipe le patient ne doit pas tousser sur le bronchoscope possibilité de le réintuber avec une Sonde d'intubation ou masque laryngé ou reprise au masque
- Stratégie de réveil à décider en équipe selon le terrain et la pathologie .

Jet ventilation

- Réglages
  - ❋ Mode automatique
  - ❋ FiO2 100% sauf utilisation de laser baisser à 21%
  - ❋ Pression 2,5 à 3 bars
  - ❋ Fréquence 180 (150 à 200)
- Risque de barotraumatisme avec augmentation des résistances pulmonaires.

Conduite à tenir en cas de désaturation per opératoire

Bronchoscopie

Le but de l'intervention étant de libérer l'arbre bronchique et de récupérer la ventilation de parenchyme pulmonaire fonctionnel

Il faut laisser le temps à l opérateur d intervenir c'est un compromis entre saturation et opération .

Le patient arrive généralement avec une dyspnée inspiratoire et/ou expiratoire avec un sifflement et cornage selon la localisation et la pathologie.

L'anesthésiste est présent lors du geste c'est un geste à risque d'inhalation hémoragique et hypoxique sur un patient généralement épuisé et stressé avec un contexte d'urgence la plupart du temps .

On reventile manuellement le patient avec accord de l opérateur grâce au circuit auxiliaire que l on vient brancher sur le bronchoscope .

Durant le geste il faut indiquer régulièrement les chiffres de dénaturation à l opérateur . En général on reprend le patient à la main avec retour du bronchoscope dans la trachée si le site est dans un tronc souche au alentours de 84%. Garder en tête la courbe de BARCROFT

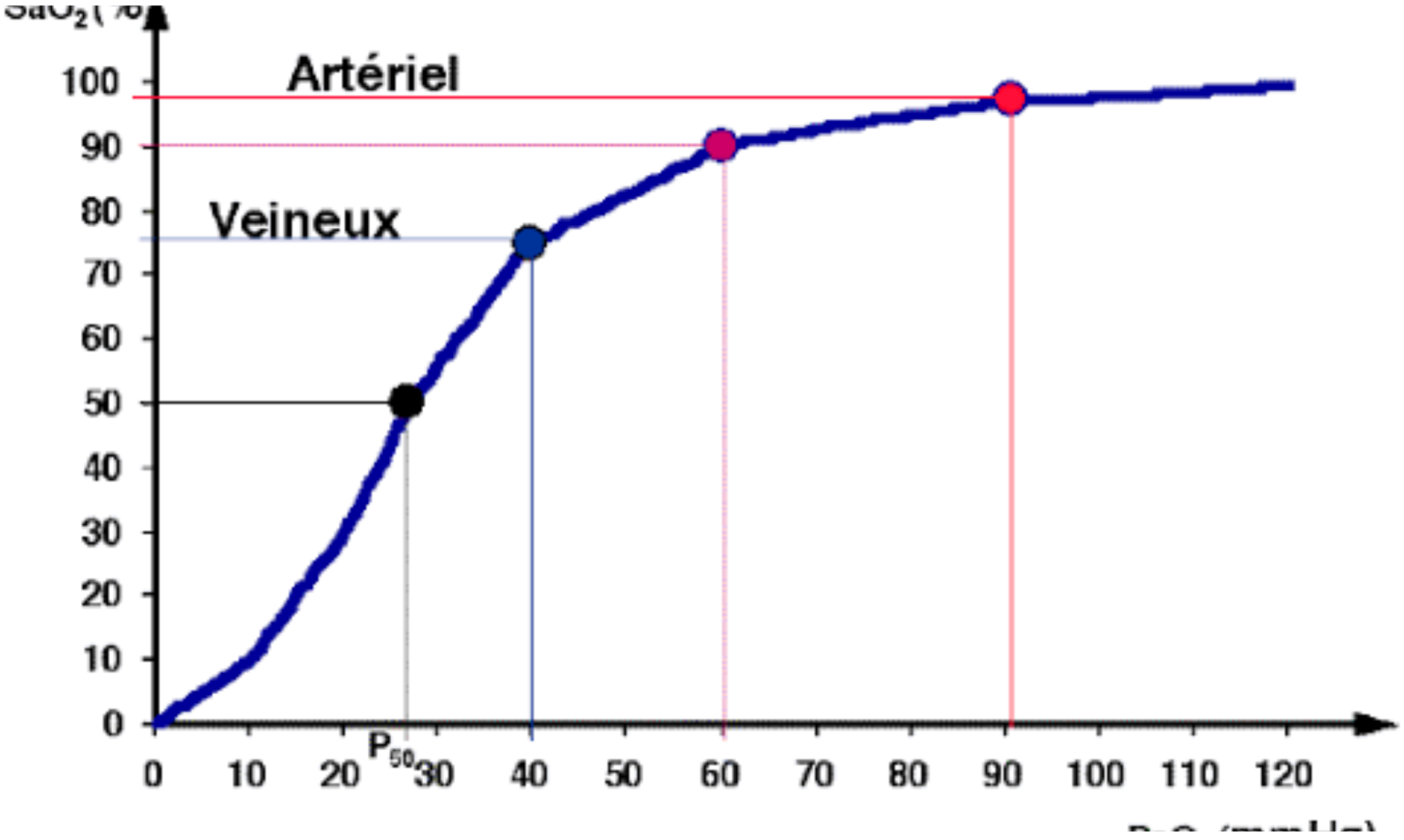
SaO2 (%)
Artériel
Veineux
100
90
80
70
60
50
40
30
20
10
0
P50
0
10
20
30
40
50
60
70
80
90
100
110
120

Technique d ’anesthésie

- SaO2 ,ECG, PNI,monitorage de la profondeur d’anesthésie et NMT
- Anesthésie Totale IV
- Propofol AIVOC site cible
- Morphinique puissant de courte action et réversible : Rémifentanyl AIVOC ou Sufenta 10 à 15 gamma selon poids durée et ATCD patient
- CURARES
  - obligatoire pour la bronchoscopie : action rapide et réversible : ESMERON /BRIDION
  - Selon la durée prévue et le nombre de site pour l’échoendoscopie EBUS
- Tripode avec
  1. perfusion robinet bonus et valve anti retour
  2. Propofol 1%/remifentanyl 20 gamma/ml
  3. Noradrénaline 16gamma en SAP surtout si le patient n’est pas curarisé
- Pré O2 au masque 100% FiO2 demi assis ou optiflow si disponible

Lavage bronchoalveolaire pour proteïnose alvéolaire

Maladie rare : *accumulation de surfactant dans les alvéoles*

Traitement réservé aux patients les plus symptomatiques dans les centres de référence.

Intubation précautionneuse avec une sonde double lumière vérifiée au fibroscope avec une perméabilité des ballonnets +++

Lavage au serum physiologique de 15 L maximum

Attention à la réabsorption , un seul coté par intervention .

Nécessite parfois le post op en unité de soins intensif ou réanimation(poumon noyé)

Ventilation uni pulmonaire , patient curarisé , mobilisation du patient à de nombreuses reprises pour vider le poumon . Décubitus dorsal à décubitus latéral .

Ventilation bi pulmonaire après dernière aspiration puis fibroscopie de nettoyage.

Reveil décurarisé en présence de l'équipe anesthésique et pneumologue , extubation demi assis avec normocapnie

Radio de thorax en SSPI

Surveillance des endoscopies en Sspi

- Le patient a eu un geste sur les voies aériennes donc effort de toux +++ ,gène laryngée , dyspnée
- Attention au terrain du patient
- Oxygène QSP 92% pour BPCO et 95% tout venant
- Aérosol à prévoir : pulmicort et/ou Salbu
- Installation 30 degrés à demis assis
- Détecter les signes d'hypercapnie et de pneumothorax
- Radio de thorax si jetventilation ou biopsies douteuses cf MAR ou pneumologue
- Prévenir le MAR de toute dégradation

Merci pour votre attention